

Dr. Gerardo Perdigón Castañeda,¹
 Dr. Eugenio Pérez Jiménez,
 Dr. Carlos Rojas Ruíz,
 Dr. José de la Cruz Pérez Galicia,
 Dr. Raymundo Rodríguez Badillo,
 Dra. Lizbeth Fernández Peña

Diagnóstico y manejo terapéutico interdisciplinario en pancreatitis

RESUMEN

Introducción: La evaluación de pacientes con pancreatitis se realiza en forma conjunta tanto por el clínico como el radiólogo, empleando métodos diagnósticos de laboratorio y de gabinete, dentro de los cuales la tomografía helicoidal es el método de elección junto con la evaluación de los criterios de Ramson y la clasificación de Atlanta de 1992. De una evaluación adecuada se deriva un tratamiento eficaz.

Material y métodos: Se incluyeron 30 pacientes del Hospital General Manuel Gea González, con diagnóstico de pancreatitis aguda severa, Balthazar DE, y/o complicada. Los estudios se realizaron con equipo TC Helicoidal Simatzu, en fase simple y contrastada, la punción percutánea fue dirigida por TC y se realizó con técnica de Seldinger.

Resultados: De los 30 pacientes diez recibieron tratamiento médico, siete mostraron cambios por pancreatitis hemorrágica y recibieron tratamiento quirúrgico. Los 13 restantes formaron pseudoquiste pancreático uno de ellos infectado el resto con

tratamiento percutáneo. En seis de los pacientes se completó preparación prequirúrgica, nueve de los 30 pacientes mostraron resultados definitivos y favorables, a cuatro pacientes se les colocó más de un catéter de drenaje, en todas las punciones se realizó con SET de drenaje Cook y catéter pigtail de 12 y 14 Fr.

Conclusión: Los procedimientos intervencionistas ofrecen diagnóstico, tratamiento y pronóstico. En ocasiones proveen las condiciones prequirúrgicas adecuadas, siendo muy importante ya que la pancreatitis representa una entidad de alto índice de morbi-mortalidad, con estos procedimientos se busca disminuir el tiempo de hospitalización y las complicaciones.

Discusión: La mortalidad depende de las complicaciones letales, las cuales pueden coexistir desde el inicio del ataque, las complicaciones se relacionan con patología abdominal, retroperitoneal y septicemia, la cual se asocia con necrosis de la grasa peripancreática y la formación de

continúa en la pág. 266

¹ Del Hospital General Dr. Manuel Gea González. Calzada de Tlalpan No. 4800, Col. Toriello Guerra, 14000, México, D.F. Copias (copies): Dr. Gerardo Perdigón Castañeda E-mail: perdigonrx@yahoo.com.mx

Introducción

La pancreatitis es clasificada de varias formas, de acuerdo al curso y la severidad del proceso inflamatorio; esta clasificación tiene implicación pronóstica y terapéutica. La tomografía juega un papel importante en el estadiaje y severidad del pro-

ceso inflamatorio, tanto del parénquima como de la necrosis peripancreática y la detección de las complicaciones.¹

En base a la severidad de los cambios patológicos observados, por laboratorio y clínica la pancreatitis aguda se clasifica en moderada o severa.

seudoquiste. Cuando se realiza el drenaje percutáneo temprano de las colecciones peripancreáticas se observa importante mejoría con disminución de la mortalidad.

PALABRAS CLAVES

Pancreatitis, punción, drenaje, tomografía computada.

ABSTRACT

Introduction: Patients with pancreatitis are assessed jointly by the practitioner and the radiologists, by using laboratory and office diagnosis methods. Amongst those methods, the helicoidal tomography is preferred along with the evaluation of the Ramson criteria and the Atlanta classification of 1992. An adequate assessment will result in an efficient treatment.

Material and Methods: 30 patients from the Hospital General Manuel Gea González, diagnosed with severe acute pancreatitis, Balthazar DE, and/or complicated pancreatitis were included.

The studies were performed with Simatzu Helicoidal CT equipment, in the simple and contrast phases. Percutaneous puncture was directed by CT and the Seldinger technique was applied.

Results: Out of the 30 patients, 10

received medical treatment, seven presented changes due to bleeding pancreatitis and underwent surgery. The remaining 13 patients developed pancreatic pseudo-cyst, one of which was infected and the other received percutaneous treatment. Pre-surgical preparation was completed on six patients; nine of the 30 patients showed clear and favorable results; more than one drain was placed to four patients. All punctures were performed with the Cook drain set and 12- and 14-Fr pigtail catheters.

Conclusion: Interventionists offer diagnosis, treatment and prognosis. At times they provide the adequate pre-surgical conditions, which may be important since pancreatitis is a condition with a very high morbidity-mortality rate. These procedures are aimed at reducing the hospital stay times and complications.

Discussion: Mortality depends on lethal complications which may coexist as from the start of the attack. Complications relate to abdominal pathology, retroperitoneal and septicemia, associated with necrosis of peripancreatic fat and the formation of pseudo-cysts. When early percutaneous drain of peripancreatic collections is performed, an important improvement in mortality rates is observed.

KEY WORDS

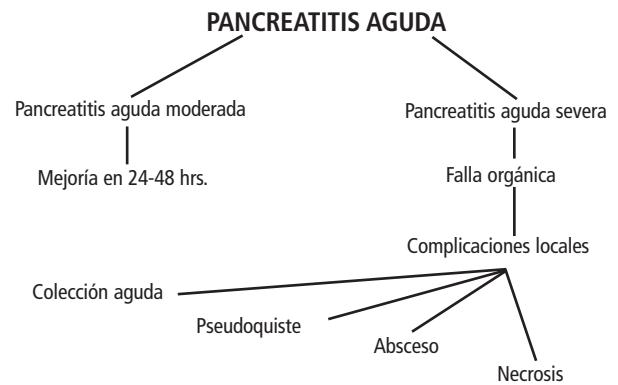
Pancreatitis, puncture-drain, computerized tomography.

El dato característico predominante macroscópicamente de pancreatitis aguda moderada es edema intersticial. La necrosis del parénquima pancreático macroscópicamente no es visible, puede haber necrosis de las células hacinadas y ocasionalmente es corroborada. La necrosis peri-pancreática del tejido adiposo es lo más común y representa el 70% y generalmente tiene un curso complicado, el diagnóstico está basado en los datos clínicos y de laboratorio, aun sin estudios de imagen.^{1,2}

La pancreatitis aguda severa se caracteriza por cambios en la grasa pancreática y colecciones líquidas que pueden ser hemorrágicas, localizadas en el espacio retroperitoneal estas zonas focales y en ocasiones confluentes, de tejido necrótico se asocian también con necrosis de la pared vascular y produce disrupción del conducto pancreático, clínicamente la pancreatitis severa es indicativa por tres o más criterios de Ranson, u ocho o más de los criterios de APACHE II, el criterio dura algún tiempo del curso de la enfermedad porque las colecciones pancreáticas rompen la cápsula.

sula y las secreciones con enzimas pancreáticas se escapan del páncreas inflamado pueden estar más fácilmente al alcance de la grasa peripancreática produciendo áreas de necrosis grasa y aumentando más la extensión inflamatoria manifestándose por porciones de tejido necrótico.

La súper-infección de esas áreas es responsable del tipo de la forma supurativa de pancreatitis con absceso en formación, la última tiene un pobre pronóstico con un alto índice de mortalidad. (Esquema 1)



Esquema 1. Ruta crítica en la evolución de la pancreatitis.

De los 30 pacientes, 20 pacientes con diagnóstico etiológico de pancreatitis post alcohólica y diez pacientes con diagnóstico de pancreatitis biliar. A los 30 pacientes se les realizó punción con aguja de Chiva 23 g dirigidos por tomografía, a todos se les realizó TC helicoidal con equipo Shimatzu helicoidal, el estudio se realizó en fase simple y contrastada con 150 ml de medio de contraste no iónico (Iopamidol 300), con sistema de inyector de 1 ml a 1.5 ml por seg. Los cortes se realizaron en el plano axial desde el área pancreática, hasta la pelvis, los cortes de 5 mm de espesor y 5 mm de desplazamiento, posteriormente se realizó punción donde se observaba la lesión con cambios de den-

Criterios de Ranson

Determinación y Pronóstico de Pancreatitis Aguda³

- Admisión:
 1. Edad >55 años
 2. Glicemia de 200 mg/dl o más
 3. Leucocitosis de 16,000/cu mm o más
 4. LDH sérica 350 IU/L
 5. AST >250 UI/L
- 48 Hrs. Iniciales.
 1. HTO >10%
 2. Ca serico <2(mmol/l)
 3. Déficit de base >4 mEq/l
 4. BUN sube >2mmol/l
 5. Secuestro de líquido 6L
 6. PO2 <8 kPa

Cuadro I. Clasificación clínica de pancreatitis aguda (Atlanta 1992).

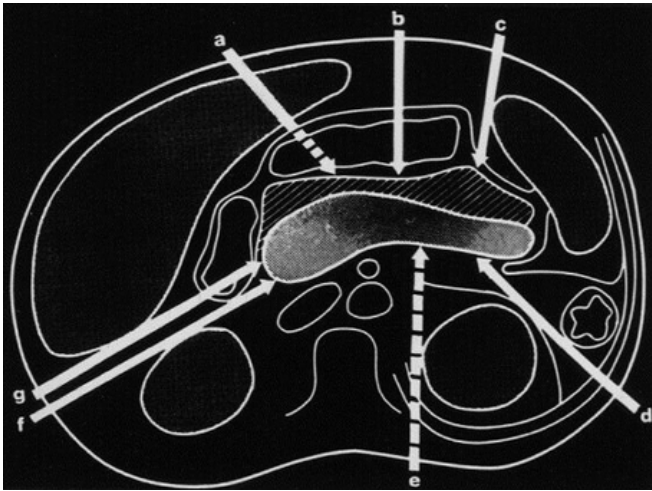
Pancreatitis aguda moderada	Disfunción orgánica mínima
Pancreatitis aguda severa	Asociada con falla orgánica y complicaciones locales, necrosis y pseudoquiste
Colecciones líquidas agudas	De localización periférica
Necrosis pancreática	Afección del parénquima pancreático de más de 3 cm. o menor del 30% del área pancreática Biopsia por aspiración con aguja fina, en necrosis + infección o estéril
Pseudoquiste agudo	Pared definida, usualmente se presenta cuatro semanas después del cuadro agudo.
Absceso pancreático	Pared definida, poca o sin necrosis y/o infección ¹

Material y Métodos

Se realizó un estudio prospectivo observacional de tres años de febrero del 2001 a febrero del 2004, a 30 pacientes de ambos sexos las edades de 18 a 50 años, con una media de 34 años de edad enviados por el Servicio de Terapia Intensiva del "Hospital General Dr. Manuel Gea González", con diagnóstico clínico de laboratorio y tomográfico, de pancreatitis aguda, severa o con índice de severidad Balthasar D, E o complicada.⁴

lidad líquida evaluada por tomografía, la punción se realizó con la técnica de Seldinger percutánea por diferentes vías. (esquema 2).

Con el control tomográfico se aspiraban las secreciones, se evaluaban de acuerdo a las características físicas del líquido obtenido, a saber: citrino, sanguíneo, purulento y serohemático, se envió el líquido a laboratorio para su estudio, de los 30 pacientes, a 15 se les colocó drenaje de tipo pigtail de 12 Fr, se les realizó TC de con-



Esquema 2. Se muestran los sitios de abordaje para los drenajes percutáneos.

tol posterior al drenaje y para evaluar su evolución por tomografía.

Criterios de Balthazar (1985)

- a. Páncreas normal.
- b. Aumento difuso o focal de la glándula, sin afección extrapancreática.
- c. Edema peripancreático más las alteraciones descritas en B.
- d. Colección única y mal definida de líquido o flemón.
- e. Dos o más colecciones líquidas y/o presencia de gas.

Resultados

Se puncionaron a 30 pacientes, todas las punciones fueron diagnósticas y de acuerdo a las características del líquido ob-

tenido se tomó la decisión y el tratamiento, en diez de los pacientes el líquido obtenido fue transparente y se realizó tratamiento médico; en siete pacientes obtuvimos líquido hemorrágico y se realizó tratamiento quirúrgico, en 13 pacientes se obtuvo líquido purulento, de estas tres correspondieron a pseudoquiste pancreático, uno de ellos infectado, dejando drenaje y con tratamiento médico de acuerdo al agente etiológico.

La evolución fue la siguiente: De los pacientes que se les dio tratamiento médico; ocho evolucionaron a la mejoría, dos se complicaron y desarrollaron colecciones las cuales fueron drenadas con catéter colocado por punción percutánea, uno de estos fue preparativo para cirugía mejorando su estado general; el otro fue definitivo.

De los siete pacientes sometidos a cirugía dos fallecieron y cinco evolucionaron a la mejoría.

De los 13 drenajes que se colocaron diez evolucionaron a la mejoría y fueron definitivos, los otros cinco drenajes realizados preparativos para cirugía, y de estos tres se volvieron a puncionar, recolocando catéter de drenaje observando mejoría en el estado general para realizar cirugía con mejor pronóstico, en los otros dos la evolución fue tórpida y fallecieron por complicaciones multifactoriales.

Los resultados finales de los drenajes son: Seis preparativos para cirugía y nueve con resultados definitivos y favorables. A cuatro pacientes se les colocaron más de un drenaje. Las vías de acceso fueron tres (Esquema 2), transgástrica (Figura No. 4a) por vía retroperitoneal derecha (Figura No. 1b), por vía retroperitoneal izquierda (Figura No. 3a); transhepáticas (Figura No. 1a); subfrénicas derechas subfrénica izquierda. En todos los drenajes se utilizaron catéteres pig-tail de 12 y 14 Fr. de Cook.

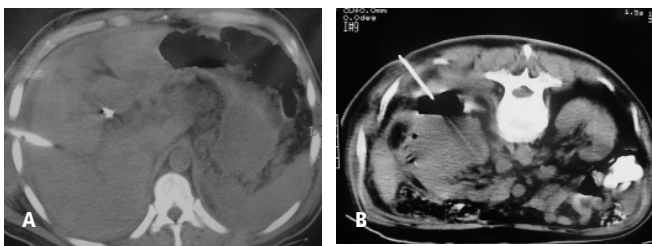


Figura No. 1. Drenaje percutáneo transhepático y retroperitoneal.

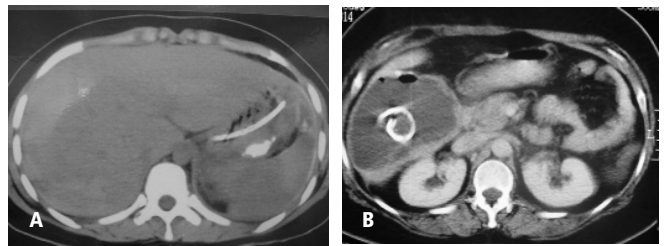


Figura No. 2. Drenaje transperitoneal izquierdo y transhepático.

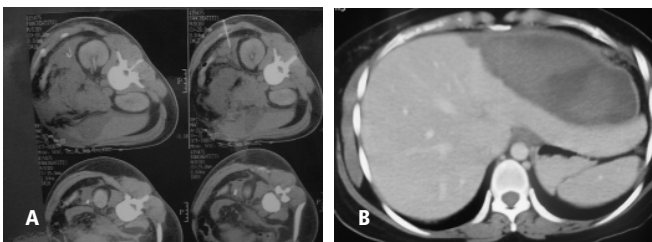


Figura No. 3. Punción y drenaje transperitoneal. Pseudoquiste pancreático.

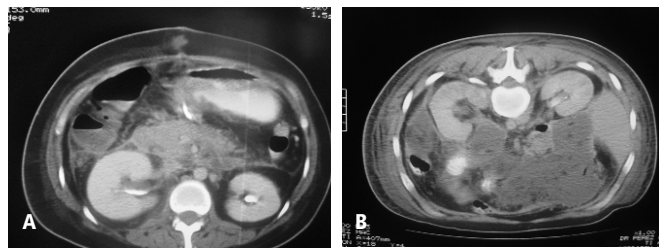


Figura No. 4. Punción transgástrica, pancreatitis necrótica en el cuerpo y cola del páncreas.

Conclusión

Actualmente los procedimientos de radiología intervencionista en conjunto con los procedimientos clínicos y quirúrgicos ofrecen un tratamiento diagnóstico y pronóstico preparativo y terapéutico. Para este tipo de patología en páncreas la cual tiene un alto índice de morbilidad y mortalidad permitiendo instalar un procedimiento rápido para el tratamiento ya sea de tipo médico, quirúrgico e intervencionista, mejorando el pronóstico para la sobrevivencia del paciente y una instalación rápida de tratamiento, disminuyendo el tiempo de hospitalización y la mortalidad, así como y presentado un nuevo armamento terapéutico dentro de nuestra institución.

Discusión

La mortalidad en la pancreatitis aguda depende del desarrollo de las complicaciones potencialmente letales, las cuales

pueden coexistir desde el inicio del ataque. La naturaleza y el desarrollo de las complicaciones dependen de la evolución clínica. Estas son evaluadas desde el inicio por clínica, laboratorio y TC abdominal, que sirven de pauta para la evaluación; pronóstico y tratamiento, tanto médico como intervencionista y quirúrgico.

Las complicaciones de la pancreatitis aguda se relacionan con patología abdominal, retroperitoneal y septicemia asociada con necrosis de la grasa peripancreática y formación de pseudoquiste y colecciones que pueden o no infectarse. Puede presentarse complicación hemorrágica, sin embargo se observa acortamiento de la evolución y de las complicaciones cuando se realizan drenajes percutáneos de las colecciones pancreáticas y peripancreáticas en forma temprana.

Las complicaciones inmediatas de pancreatitis son responsables del 20 al 50% de la mortalidad y de estas se ha reportado 47% de muertes en los primeros ocho días.

Referencias

1. Prokop Mathias, Galanski Michael, et al. Spiral and Multislice Computed Tomography of the Body. THIEME. Stuttgart-NY. 2003.
2. Ferrucci III Joseph T, Mueller Peter R. Interventional approach to pancreatic fluid collections. Radiologic Clinics of North America 2003;41 Nov.
3. Page by: E.J. Mayeaux, Jr., M.D. Louisiana State University Medical Center Shreveport, Louisiana.
4. Balthazar EJ, y cols. Acute Pancreatitis: Prognostic of CT. Radiology 1985. 156:767.
5. Steinberg W, Tenner S. Acute pancreatitis. N Engl J Med 1994;330:1198.
6. Balthazar EJ, Ranson JHC, Naidich DP, et al. Acute pancreatitis: prognostic value of CT. Radiology 1985;156:767-72.
7. McKay CJ, Evans S, Sinclair M, et al. High early mortality rate from acute pancreatitis in Scotland, 1984-1995. Br J Surg 1999;86:1302-6.
8. Lowham A, Lavelle J, Leese T. Mortality from acute pancreatitis. Int J Pancreatol 1999;25:103-6.
9. Talamini G, Bassi C, Falconi M, et al. Risk of death from acute pancreatitis. Int J Pancreatol 1996;19:15-24.
10. Beger HG, Rau B, Mayer J, et al. Natural course of acute pancreatitis. World J Surg 1997;21:130-5.
11. Beger HG, Bittner R, Block S, et al. Bacterial contamination of pancreatic necrosis. Gastroenterol 1986;49:433-8.
12. Bassi C. Infected pancreatic necrosis. Int J Pancreatol 1994;16:1-10.
13. Gerzof SG, Banks PA, Robbins AH, et al. Early diagnosis of pancreatic infection by computed tomography-guided aspiration. Gastroenterol 1987;93:1315-20.
14. Freeny PC, Hauptmann E, Althaus SJ, et al. Percutaneous CT guided catheter drainage of infected acute necrotizing pancreatitis: techniques and results. AJR 1998;170:969-75.
15. Balthazar EJ, Freeny PC, vanSonnenberg E. Imaging and intervention in acute pancreatitis. Radiology 1994;193:297-306.
16. Bittner R, Block S, Buchler M, et al. Pancreatic abscess and infected pancreatic necrosis: different local septic complications in acute pancreatitis. Dig Dis Sci 1987;32:1082-7.